

CNKI收录证明

一、检索要求

要求检索 发育儿科 赵云静 发表论文《2例Cornelia de Lange综合征患儿NIPBL基因突变研究》的收录情况。

二、检索范围

中国知网期刊全文数据库 (<http://www.cnki.net/>)

三、检索策略

题名=2例Cornelia de Lange综合征患儿NIPBL基因突变研究

作者=赵云静

详细结果如下:

SrcDatabase-来源库:CJFDLAST2018

Title-题名:2例Cornelia de Lange综合征患儿NIPBL基因突变研究

Author-作者:赵云静;麻宏伟

Organ-单位:中国医科大学附属盛京医院发育儿科

Source-文献来源:中国当代儿科杂志

FirstDuty-第一责任人:赵云静

Year-年:2018

Period-期:20(05)

中国医科大学附属盛京医院图书馆

审核人

二〇二一年九月二十



R71 妇产科学类核心期刊表

序号	刊名	序号	刊名	序号	刊名
1	中华妇产科杂志	4	中国妇产科临床杂志	6	中华围产医学杂志
2	中国实用妇科与产科杂志	5	生殖与避孕(改名为:中华生殖与避孕杂志)	7	现代妇产科进展
3	实用妇产科杂志				

R72 儿科学类核心期刊表

序号	刊名	序号	刊名	序号	刊名
1	中华儿科杂志	4	中国循证儿科杂志	7	中华小儿外科杂志
2	中华实用儿科临床杂志	5	临床儿科杂志		
3	中国当代儿科杂志	6	中国小儿科杂志		

R73 肿瘤学类核心期刊表

序号	刊名	序号	刊名	序号	刊名
1	中华肿瘤杂志	5	中国肿瘤	9	中国肿瘤生物治疗杂志
2	中国癌症杂志	6	中国肿瘤临床	10	中华肿瘤防治杂志
3	肿瘤	7	中国肺癌杂志		
4	中华放射肿瘤学杂志	8	临床肿瘤学杂志		

R74 神经病学与精神病学类核心期刊表

序号	刊名	序号	刊名	序号	刊名
1	中华神经科杂志	4	中华神经医学杂志	7	中国现代神经疾病杂志
2	中国神经精神疾病杂志	5	中华精神科杂志	8	中国脑血管病杂志
3	中华行为医学与脑科学杂志	6	中华老年心脑血管病杂志	9	中国神经免疫学和神经病学杂志

R75 皮肤病学与性病学类核心期刊表

序号	刊名	序号	刊名	序号	刊名
1	中华皮肤科杂志	2	中国皮肤性病学杂志	3	临床皮肤科杂志

R76 耳鼻咽喉科学类核心期刊表

序号	刊名	序号	刊名
1	中华耳鼻咽喉头颈外科杂志	3	听力学及言语疾病杂志
2	临床耳鼻咽喉头颈外科杂志	4	中华耳科学杂志

R77 眼科学类核心期刊表

序号	刊名	序号	刊名	序号	刊名
1	中华眼科杂志	3	中华实验眼科杂志	5	国际眼科杂志
2	中华眼底病杂志	4	眼科新进展		





美国 MEDLINE 来源期刊
中国科技论文统计源期刊
北京大学图书馆中文核心期刊
中国科学引文数据库来源期刊

ISSN 1008-8830
CN43-1301/R

中国当代儿科杂志[®]

Chinese Journal of Contemporary Pediatrics

ZHONGGUO DANGDAI ERKE ZAZHI

2018年5月 第20卷 第5期

Volume 20 Number 5 May 2018



www.cjcp.org



微信公众平台



扫描全能王 创建

中国当代儿科杂志[®]

CHINESE JOURNAL OF CONTEMPORARY PEDIATRICS (Monthly)

月刊 1999年4月创刊 第20卷 第5期 2018年5月15日出版

主管

中华人民共和国教育部

主办

中南大学

中南大学湘雅医院

编辑

中国当代儿科杂志编辑委员会

出版

湖南省湘雅医学期刊社有限公司

湖南省长沙市湘雅路87号,410008

电话:0731-84327402

传真:0731-84327922

Email: ddek@vip.163.com

网址: www.cjcp.org

主编

杨于嘉

编辑部主任

尹飞

印刷

湖南农科院印刷厂

发行

国内:湖南省报刊发行局

国外:中国国际图书贸易总公司

订购

国内邮发代号:42-188

国际发行代号:3856(BM)

邮购

中国当代儿科杂志编辑部

湖南省长沙市湘雅路87号,410008

电话:0731-84327402

传真:0731-84327922

Email: ddek@vip.163.com

中国标准连续出版物号

ISSN 1008-8830

CN 43-1301/R

广告经营许可证

湘广发登第0061号

定价

每期20元,全年240元(国内)

责任编辑 邓芳明

封面画《一家子》,作者 Tony Yang

(10岁),加拿大

目次

专家讲座

极早发型炎症性肠病的特点与治疗..... 游洁玉 341

论著·临床研究

早期应用重组人促红细胞生成素对

早产儿脑白质发育的影响..... 杨淑铄 徐发林 程慧清 等 346

胎龄联合出生体重对新生儿遗传

代谢病相关代谢物的影响..... 易芳 王玲 王梅 等 352

深圳16887例胎龄27~42周单胎

新生儿考普指数研究..... 黄小云 刘惠龙 雷敏 等 358

心电监护仪在新生儿PICC

置管中的定位效果..... 凌其英 陈虹 唐敏 等 363

2006~2016年11年间早产儿发生率及

病死率的单中心研究..... 闫俊梅 黄辉 李倩倩 等 368

幼年型粒单核细胞白血病的

临床及实验室特征分析..... 吴圆圆 蔡晟阳 黄薇 等 373

血液灌流治疗儿童重症腹型过敏性

紫癜的临床疗效和机制探讨..... 朱颖 董扬 徐达良 等 378

父母超重/肥胖与子代孤独症

谱系障碍的关系..... 邱婷 郭冰冰 王丽珍 等 383

2例Cornelia de Lange综合征患儿

NIPBL基因突变研究..... 赵云静 麻宏伟 387

全面二孩政策下二孩纯母乳喂养

现状及影响因素分析..... 罗焯 赵华 刘瑞芳 等 392

论著·实验研究

星形胶质细胞外泌体对缺氧缺血

神经元的保护作用..... 黄静兰 屈艺 唐军 等 397



SUMO 化修饰 C/EBPα 在高氧暴露所致支气管	
肺发育不良早产大鼠中的动态表达及作用	朱玥 卢红艳 郝晓波 等 403
大黄对高氧致新生大鼠支气管肺发育不良的影响	尹玲玲 叶贞志 唐丽君 等 410
综述	
微小残留病变检测在儿童急性白血病中的应用	程艳芹 翟晓文 416
核酸适体在儿童恶性肿瘤诊断与靶向治疗中的研究进展	张毅彬 王彦鹏 刘静 421
先天性巨结肠相关综合征及其遗传方式	张净如 张志波 428
消息	
2018 年《中国当代儿科杂志》征稿征订启事	351
举办“第二届新生儿生命支持技术高峰论坛”通知	382
《中国当代儿科杂志》投稿须知	391
2018 年全国新生儿颅脑超声诊断学习班通知	409



doi: 10.7499/j.issn.1008-8830.2018.05.010

论著·临床研究

2例Cornelia de Lange综合征患儿 NIPBL基因突变研究

赵云静 麻宏伟

(中国医科大学附属盛京医院发育儿科, 辽宁 沈阳 110004)

[摘要] 两例患儿(1例男婴、1例女婴)均为婴儿期起病,均以生长缓慢为主诉就诊,均具有特殊面容如毛发浓密、弓形眉、连体眉,睫毛长且弯曲,以及短鼻、小下颌,患儿1伴有先心病(房间隔缺损、肺动脉狭窄)和特殊皮纹(通贯掌),患儿2有腭裂、中重度耳聋。2例患儿的临床特点均提示Cornelia de Lange综合征。应用高通量基因捕获测序技术检测两例患儿Cornelia de Lange综合征的7个已知致病基因NIPBL、SMC1A、SMC3、HDAC8、RAD21、EP300和ANKRD11, Sanger测序法对突变基因进行分析和验证。2例均检测到NIPBL基因的新发突变,1例为移码突变: Exon 45 R2612fsX20 (c.7834dupA); 另1例为无义突变: Q169X (c.505C>T)。2例患儿父母的NIPBL基因该位点正常,50例无关健康个体也未发现这两个位点的突变。

[中国当代儿科杂志, 2018, 20(5): 387-391]

[关键词] Cornelia de Lange综合征; NIPBL基因; 突变分析; 儿童

NIPBL gene mutations in two children with Cornelia de Lange syndrome

ZHAO Yun-Jing, MA Hong-Wei. Department of Developmental Pediatrics, Shengjing Hospital of China Medical University, Shenyang 110004, China (Zhao Y-J, Email: cmuzyj@163.com)

Abstract: Both children (one boy and one girl) experienced disease onset in infancy and visited the hospital due to growth retardation. They had unusual facies including thick hair, arched and confluent eyebrows, long and curly eyelashes, short nose, and micrognathia. Patient 1 had congenital heart disease (atrial septal defect and pulmonary stenosis) and special dermatoglyph (a single palmar crease). Patient 2 had cleft palate and moderate-to-severe deafness. Clinical features suggested Cornelia de Lange syndrome in both children. High-throughput sequencing was used to detect the seven known pathogenic genes of Cornelia de Lange syndrome, i.e., the NIPBL, SMC1A, SMC3, HDAC8, RAD21, EP300, and ANKRD11 genes. Sanger sequencing was used to analyze and verify gene mutations. Both patients were found to have novel mutations in the NIPBL gene. One patient had a frameshift mutation in exon 45, c.7834dupA, which caused early termination of translation and produced truncated protein p.R2612fsX20. The other patient had a nonsense mutation, c.505C>T, which caused a premature stop codon and produced truncated protein Q169X. Such mutations were not found in their parents or 50 unrelated healthy individuals.

[Chin J Contemp Pediatr, 2018, 20(5): 387-391]

Key words: Cornelia de Lange syndrome; NIPBL gene; Mutation analysis; Child

Cornelia de Lange综合征(CdLS; MIM #122470, 300590, 610759, 300882, 614701)又称为Brachmann de Lange综合征,是一类罕见的累及多器官系统的遗传异质性疾病,发病率估计为1:10000到1:30000^[1-4]。多为散发病例,无家族史。

目前已报道的Cornelia de Lange综合征相关基

因有NIPBL、SMC1A、SMC3、HDAC8、RAD21、EP300和ANKRD11 7个,其中NIPBL基因突变所致占50%^[5-6]。本研究采用基因捕获测序技术对2例临床提示Cornelia de Lange综合征患儿的7个相关基因进行检测,并应用Sanger测序法对突变基因的家系分布进行分析和验证,发现2种未见报

[收稿日期] 2017-12-28; [接受日期] 2018-03-26

[作者简介] 赵云静,女,博士,主任医师,教授。

道的 NIPBL 基因新突变。

1 资料与方法

1.1 研究对象

患儿 1: 男, 3 个月, 因生长缓慢就诊。患儿无反复发热及呕吐、腹泻、抽搐等。患儿为第一胎、第一产, 足月出生, 出生身长 48 cm (-1.3 SD)、体重 3.0 kg (-0.8 SD), Apgar 评分不详。母乳喂养, 吃奶正常, 睡眠正常。新生儿期发现房间隔缺损、肺动脉瓣狭窄。患儿父母健康, 否认近亲结婚, 家族中无类似患者。体格检查: 身长 53 cm (-2.5 SD), 体重 5.7 kg (-1.5 SD)。毛发浓密, 浓眉、弓形眉、连心眉, 睫毛长且弯曲, 短鼻, 上唇薄、唇角下斜, 小下颌, 前囟 2.5 cm × 2.5 cm, 心脏听诊未闻及杂音, 双手通贯掌, 双手小指均为两个指节。心脏彩超提示房间隔缺损、肺动脉狭窄。

患儿 2: 女, 45 d, 以体重不增就诊。患儿无反复发热及呕吐、腹泻、抽搐等。出生胎龄 36⁺⁵ 周, 出生体重 1.65 kg, 出生无窒息史。生后发现腭裂。双耳听力筛查未通过。早产儿奶粉人工喂养, 吃奶正常, 大便正常, 睡眠正常。患儿父母健康, 否认近亲结婚, 家族中无类似患者。体格检查: 身长 43.1 cm (-5 SD), 体重 1.8 kg (-5 SD)。头围 30.2 cm (-3 SD)。毛发浓密, 弓形眉、连心眉, 睫毛长且弯曲, 短鼻, 上唇薄、唇角下斜, 腭裂, 小下颌。前囟 2.5 cm × 2.5 cm, 心肺听诊无

异常, 腹软、肝脾不大, 双小指内弯, 无特殊皮纹。患儿 4 月龄时复诊, 身长 47.0 cm (-6.2 SD)、体重 2.6 kg (-5.3 SD); 左耳客观听阈中度增高, 脑干听觉诱发电位听神经和中脑神经传导速度减低; 7 月龄时身长 53.1 cm (-5.9 SD)、体重 3.1 kg (-5.8 SD), 双耳客观听阈均增高提示患儿中重度耳聋, 脑干听觉诱发电位听神经及脑桥和中脑神经传导速度减低。

1.2 高通量基因捕获测序、突变验证及分析

采集患儿及其父母空腹静脉血各 2 mL (EDTA 抗凝), 采用 QIAamp DNA 提取试剂盒 (QIAGEN 公司) 提取基因组 DNA, DNA 酶片段化后用磁珠法纯化, 随后进行 PCR 扩增并连接接头序列, 经定制的 Panel 探针 (illumina Inc, USA) 两次捕获及纯化, 经 PCR 扩增和纯化, 获得最终文库, 在 NextSeq500 测序仪 (illumina Inc, USA) 上对 Panel 基因 NIPBL、SMC1A、SMC3、HDAC8、RAD21、EP300 和 ANKRD11 的外显子区进行测序。对可疑候选突变的位点设计 PCR 引物进行扩增及进行 Sanger 测序验证, 并对患儿父母的相应位点进行检测 (广州金域医学检验中心完成)。患儿 1 测序平均深度 176.14, 覆盖率 ≥ 20X 为 98.19%; 患儿 2 测序平均深度 114, 覆盖率 ≥ 10X 为 97.65%。引物设计根据 GeneBank 人类 NIPBL 基因序列 (NG_006987.1), 见表 1。

本研究获得中国医科大学附属盛京医院伦理审查及患儿父母知情同意。

表 1 NIPBL 基因引物序列

外显子	上游引物	下游引物
6	TGCAAGATTCTCTGTTTGCATAG	GACACTGCTCCTTTCACCTCCT
45	TTGATTCTCCAAATACGTTG	ATAGTTATCTCCACCCGGC

2 结果

高通量捕获测序发现患儿 1 在 NIPBL 基因第 45 外显子发生移码突变, Exon 45 R2612fsX*20 (c.7834dupA), 导致突变位点后第 20 个密码子出现终止密码子 TGA、翻译提前终止、蛋白截短。应用 PCR-Sanger 测序进行患儿突变验证及其

父母和 50 例无关正常个体的检测, 证实患儿父母及正常对照的该基因位点正常。见图 1。患儿 2 在 NIPBL 基因检测到一个杂合的无义突变, Q169X (c.505C>T), 位于第 6 外显子, 导致蛋白截短。应用 Sanger 测序进行患儿突变验证及父母分析、50 例无关正常个体的检测, 患儿父母及正常对照的该基因位点正常。见图 2。

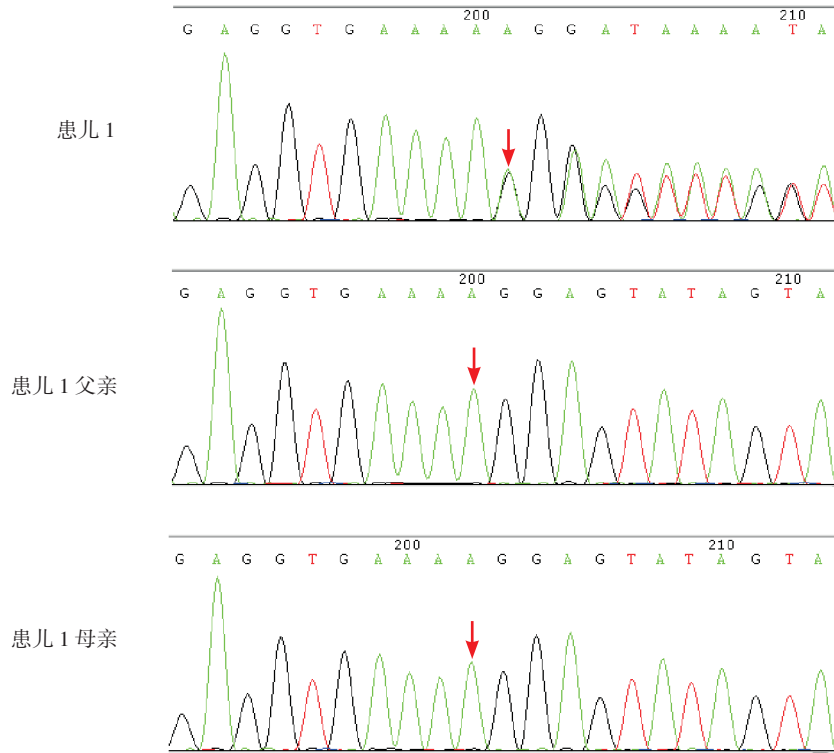


图1 患儿1及其父母的NIPBL基因测序 患儿1在第45外显子发生碱基插入：c.7834dupA，突变位点如箭头所示。其父母该位点正常。

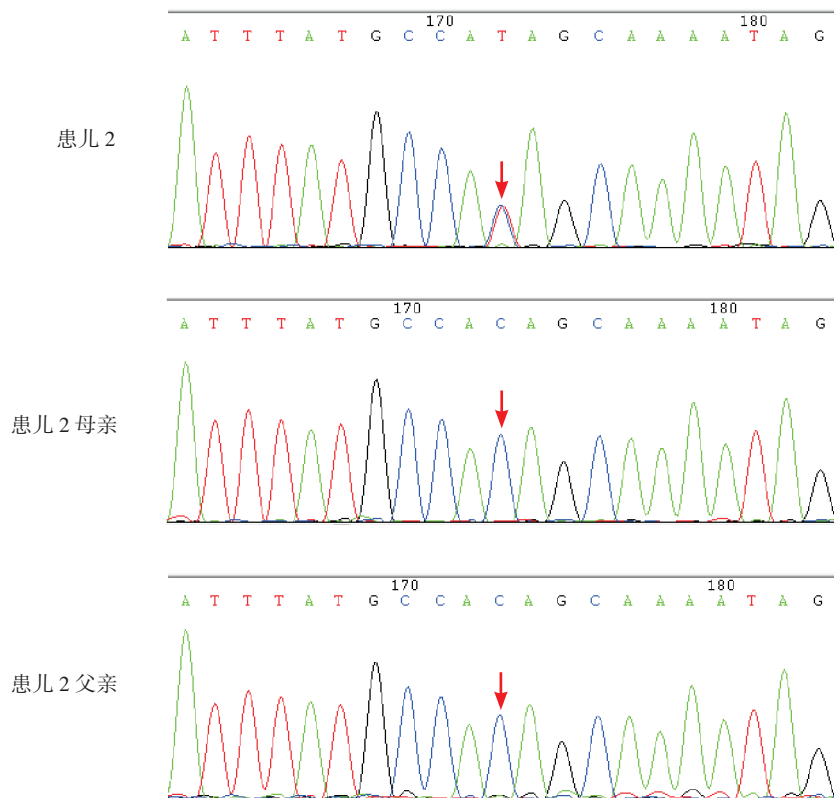


图2 患儿2及其父母的NIPBL基因测序 患儿2在第6外显子发生碱基置换，c.505C>T，突变位点如箭头所示，其父母该位点正常。

经查询 HGMD (Human Gene Mutation Database) 数据库以及 ESP6500si v2_ALL、千人基因组 (1000 g 2015aug_ALL)、dbSNP147 数据库, NIPBL 基因的 c.7834dupA 和 c.505C>T 两种突变均未见报道和收录, 并且在 50 例无关健康个体也未发现这两个位点突变, 因此本文检测到的两种 NIPBL 基因突变可能为致病性突变。

3 讨论

Cornelia de Lange 综合征是一种先天发育异常综合征, 是一类罕见的累及多器官系统的遗传异质性疾病。该综合征典型特征包括 (1) 特殊面容: 弓形眉、连体眉, 睫毛长且弯曲; 上睑下垂, 眼球震颤; 短鼻、鼻孔前倾; 小下颌, 腭弓高, 上唇薄, 口角向下弯。(2) 生长迟缓: 包括宫内生长迟缓以及身材矮小。(3) 多毛。(4) 头围小且扁。(5) 智力发育落后, 20% 的患儿有抽搐。(6) 肢体发育异常: 手臂细小, 短肢或缺指, 肘部弯曲挛缩。(7) 心脏及其他畸形: 心脏畸形以室间隔缺损多见, 其他畸形包括幽门狭窄、肠旋转不良、隐睾、尿道下裂。(8) 其他: 听力丧失, 孤独症样行为。

本研究两例均在婴儿期因生长缓慢就诊。婴儿期导致体重不增、生长迟缓的疾病复杂多样, 包括消化系统疾病、遗传代谢性疾病、染色体病等, 临床诊断存在一定困难。但两例患儿均具有特殊面容如毛发浓密、弓形眉、连体眉, 睫毛长且弯曲, 以及短鼻、小下颌; 患儿 1 伴有先心病 (房间隔缺损、肺动脉瓣狭窄) 和特殊皮纹, 患儿 2 有腭裂、中重度耳聋, 因此均高度提示 Cornelia de Lange 综合征。值得注意的是, 患儿 2 的听力障碍随年龄增长逐渐加重, 提示对于 Cornelia de Lange 综合征患儿有必要进行听力的动态监测, 以及时发现听力障碍。

已报道的与 Cornelia de Lange 综合征发病相关基因包括 NIPBL、SMC1A、SMC3、HDAC8、RAD21、EP300 和 ANKRD11 7 个基因, 其中 NIPBL 基因突变所致的占 50%^[5-6]。NIPBL 基因位于 5p13.2, 目前发现的突变包括所有突变类型, 如缺失、重复、错义、无义、剪接、插入等, 以

截短突变表型最为严重, 剪接突变的表型严重程度为中度, 而错义突变的表型相对较轻。钟秋连^[7]报道两例 Cornelia de Lange 综合征, 均存在已报道的 NIPBL 基因突变: c.4321G>T 和新发突变: c.6589+5G>C。杨保旺等^[8]报告一例具有典型特征的 Cornelia de Lange 综合征, 存在 NIPBL 基因无义突变 c.7176T>A, p.Cys2392Ter。本研究两例患儿均检测到国内外尚未报道的 NIPBL 基因突变, 可能为新发致病突变。

SMC1A 基因定位在 X 染色体, SMC1A 基因突变所致的 Cornelia de Lange 综合征占 5%^[9]。SMC3 基因定位于 10 号染色体^[10]。HDAC8 和 RAD21 基因相继于 2012 和 2013 年被发现 (OMIM#300882, #614701)^[11-12]。NIPBL、HDAC8 基因是粘连蛋白调控基因, SMC1A、SMC3 和 RAD21 基因编码粘连蛋白。粘连蛋白的功能主要是调控细胞有丝分裂和减数分裂期姐妹染色体单体凝聚, 同时在基因表达、染色质结构变化和发育调节等方面起到重要作用。

2014 年 Woods 等^[13]报道一例多发先天畸形、智力发育迟缓病例, 其典型的特殊面容和复杂表型提示 Cornelia de Lange 综合征可能, NIPBL、SMC1A、SMC3、HDAC8、RAD21 5 个基因突变检测均为阴性, 但全外显子测序发现 EP300 基因一个新发突变。EP300 基因与 HDAC8 基因均为粘连蛋白调控基因, 提示 EP300 基因突变也可能与 Cornelia de Lange 综合征有关。2016 年 Parenti 等^[14]报道的一例 4 岁女孩和一例 15 岁男孩均有典型的 Cornelia de Lange 综合征临床特征, 均存在 ANKRD11 基因突变。

染色体核型分析及高通量测序常常是伴有特殊面容及其他畸形的发育迟缓患儿病因诊断的常用检查手段, 但本研究两例由于存在 Cornelia de Lange 综合征的特征性表现, 首选高通量捕获测序方法确诊, 避免了不必要的检查。因此, 对于发育迟缓并伴连心眉、弓形眉、多毛、短鼻等特征的患儿要注意 Cornelia de Lange 综合征可能, 可首选高通量捕获测序方法对其 7 个相关基因进行突变检测, 从而在基因水平确定诊断并为遗传咨询提供依据。

[参 考 文 献]

- [1] Oliver C, Bedeschi MF, Blagowidow N, et al. Cornelia de Lange syndrome: extending the physical and psychological phenotype [J]. *Am J Med Genet A*, 2010, 152A(5): 1127-1135.
- [2] Dorsett D, Krantz ID. On the molecular etiology of Cornelia de Lange syndrome[J]. *Ann N Y Acad Sci*, 2009, 1151: 22-37.
- [3] Kline AD, Krantz ID, Sommer A, et al. Cornelia de Lange syndrome: Clinical review, diagnostic and scoring systems, and anticipatory guidance[J]. *Am J MedGenet*, 2007, 143A(12): 1287-1296.
- [4] Mannini L, Cucco F, Quarantotti V, et al. Mutation spectrum and genotype-phenotype correlation in Cornelia de Lange syndrome[J]. *Hum Mutat*, 2013, 34(12): 1589-1596.
- [5] Krantz ID, McCallum J, DeScipio C, et al. Cornelia de Lange syndrome is caused by mutations in NIPBL, the human homolog of *Drosophila melanogaster* Nipped-B[J]. *Nat Genet*, 2004, 36(6): 631-635.
- [6] Tonkin ET, Wang TJ, Lisgo S, et al. NIPBL, encoding a homolog of fungal Scc2-type sister chromatid cohesion proteins and fly Nipped-B, is mutated in Cornelia de Lange syndrome[J]. *Nat Genet*, 2004, 36(6): 636-641.
- [7] 钟秋连. 运用细胞和分子遗传学方法对 Cornelia de Lange 综合征患者进行遗传诊断 [D]. 中南大学, 2011.
- [8] 杨保旺, 徐菱阳, 王爱华. 德朗综合征 1 例报告及基因分析[J]. *临床儿科杂志*, 2017, 35(3): 207-209.
- [9] Musio A, Selicorni A, Focarelli ML, et al. X-linked Cornelia de Lange syndrome owing to SMC1L1 mutations[J]. *Nat Genet*, 2006, 38(5): 528-530.
- [10] Deardorff MA, Kaur M, Yaeger D, et al. Mutations in cohesin complex members SMC3 and SMC1A cause a mild variant of Cornelia de Lange syndrome with predominant mental retardation[J]. *Am J Hum Genet*, 2007, 80(3): 485-494.
- [11] Deardorff MA, Bando M, NakatoR, et al. HDAC8 mutations in Cornelia de Lange syndrome affect the cohesin acetylation cycle[J]. *Nature*, 2012, 489(7415): 313-317.
- [12] Minor A, Shinawi M, Hogue JS, et al. Two novel RAD21 mutations in patients with mild Cornelia de Lange syndrome-like presentation and report of the first familial case[J]. *Gene*, 2014, 537(2): 279-284.
- [13] Woods SA, Robinson HB, Kohler LJ, et al. Exome sequencing identifies a novel EP300 frame shift mutation in a patient with features that overlap Cornelia de Lange syndrome[J]. *Am J Med Genet A*, 2014, 164A(1): 251-258.
- [14] Parenti I, Gervasini C, Pozojevic J, et al. Broadening of cohesinopathies: exome sequencing identifies mutations in ANKRD11 in two patients with Cornelia de Lange-overlapping phenotype[J]. *Clin Genet*, 2016, 89(1): 74-81.

(本文编辑: 俞燕)

· 消息 ·

《中国当代儿科杂志》投稿须知

近段时间, 有不法分子在网络上以假冒我刊网站或称与我刊合作的形式代理投稿, 并非法收取审稿费及版面费。因此敬告广大作者、读者, 我刊从未委托任何个人、机构、网站代理稿件。请作者在投稿时提高警惕, 认清本刊唯一投稿渠道为官方网站: www.cjcp.org。联系电话: 0731-84327402。

中国当代儿科杂志编辑部
2018年3月1日