

# 先天性肺发育畸形产前诊断特点及新生儿期手术时机探讨

全文二维码

王莹 马立霜 刘超 李景娜 魏延栋 张艳霞 吴涛

首都儿科研究所附属儿童医院新生儿外科,北京 100020

通信作者:马立霜,Email:malishuang2006@126.com

**【摘要】 目的** 探讨先天性肺发育畸形(congenital lung malformations, CLMs)的产前诊断特点及新生儿期手术指征。**方法** 回顾性分析2019年1月至2022年12月首都儿科研究所附属儿童医院新生儿外科于新生儿期实施手术的12例先天性肺发育畸形患儿临床资料。其中男10例,女2例;足月儿9例,早产儿3例,最小胎龄 $32^{+5}$ 周;平均出生体重 $3\ 135.42\text{ g}$ ,最低出生体重 $2\ 200\text{ g}$ 。收集所有患儿产前超声检查资料、孕期干预方式、出生后临床特点、手术方式以及病理检查结果。**结果** 12例均获得产前诊断并接受产前咨询。产前诊断为先天性肺气道畸形(congenital pulmonary airway malformation, CPAM)9例,支气管隔离肺(broncho-pulmonary sequestration, BPS)2例,先天性肺叶气肿(congenital lobar emphysema, CLE)1例。产前诊断时间:11例为孕中期(孕20~24周),1例为孕晚期(孕37周)。产前超声动态监测先天性肺气道畸形体积比(congenital pulmonary airway malformation-volume ratio, CVR)最大值为0.68~5.00,末次超声CVR均值1.48,合并不同程度胸/腹腔积液8例,羊水过多3例。12例分娩后均出现不同程度呼吸困难,9例需呼吸支持。术前诊断CPAM 6例,BPS 4例,CLE 2例;术前合并新生儿呼吸窘迫综合征1例,持续肺动脉高压2例,患侧张力性气胸2例。行胸腔镜微创手术6例,开胸手术6例。术后出现气胸1例,经保守治疗痊愈;漏斗胸1例,于3岁时手术矫治,其余患儿恢复良好。

**结论** 先天性肺发育畸形产前CVR数值高,分娩后较早出现呼吸困难,需新生儿期手术可能性大。新生儿期密切监测患儿生命体征、呼吸状态,选择恰当的手术时机,可以获得良好预后。

**【关键词】** 产前诊断 先天性肺发育畸形 手术时机

**基金项目:**北京市卫生健康委员会高层次公共卫生技术人才建设项目培养计划(学科骨干-01-034)

DOI:10.3760/cma.j.cn101785-202306042-000

## Characteristics of prenatal diagnosis of congenital lung developmental malformation and timing of surgery during neonatal period

Wang Ying, Ma Lishuang, Liu Chao, Li Jingna, Wei Yandong, Zhang Yanxia, Wu Tao

Department of Neonatal Surgery, Children's Hospital; Capital Institute of Pediatrics, Beijing 100020, China

Corresponding author: Ma Lishuang, Email: malishuang2006@126.com

**【Abstract】 Objective** To explore the characteristics of prenatal diagnosis and neonatal surgery in children with severe congenital lung developmental malformations. **Methods** There were 10 boys and 2 girls. And they were term ( $n=9$ ) and premature ( $n=3$ ) with a minimal gestational age of  $32^{+5}$  weeks, a mean birth weight of  $3135.42\text{ gram}$  and a minimal birth weight of  $2200\text{ gram}$ . Prenatal ultrasound examination, pregnancy interventions, postnatal clinical characteristics, surgical approaches and pathological results were recorded. **Results** All of them obtained a prenatal diagnosis with prenatal consultations. The maximal CVR of dynamic monitoring of prenatal ultrasound was  $0.68-5$ , the mean congenital pulmonary airway malformation-volume (CVR) of the last ultrasound was  $1.48$ , 8 cases of thoracic/abdominal effusion of different degrees and 3 cases of excessive amniotic fluid. Delivery was transferred by transport team through a green channel. There were varying degrees of dyspnea after delivery and 9 cases required respiratory support. The preoperative diagnosis was congenital pulmonary airway malformation (CPAM,  $n=6$ ), broncho-pulmonary sequestration (BPS,  $n=4$ ) and congenital lobar emphysema (CLE,  $n=2$ ). There were neonatal respiratory distress syndrome ( $n=1$ ), persistent pul-

monary hypertension ( $n=2$ ) and unilateral tension pneumothorax ( $n=2$ ). Thoracoscopic mini-invasive surgery ( $n=6$ ) and thoracotomy ( $n=6$ ) were performed. One case of postoperative pneumothorax was cured by conservative measures. Another case of pectus excavatum was surgically corrected at an age of 3 years while the remainders recovered well. **Conclusion** High antenatal CVR for congenital lung developmental malformation and early dyspnea after delivery hint at a high possibility of surgery during neonatal period. Closely monitoring vital signs and respiratory status and choosing appropriate surgical timing may yield a decent prognosis.

**[Key words]** prenatal diagnosis, congenital lung malformations, surgical timing

**Fund program:** High-level Public Health Technical Personnel Training Plan of Beijing Municipal Health Commission (01-034)

DOI:10.3760/cma.j.cn101785-202306042-000

先天性肺发育畸形 (congenital lung malformations, CLMs) 包括先天性肺气道畸形 (congenital pulmonary airway malformation, CPAM)、支气管隔离肺 (broncho-pulmonary sequestration, BPS)、先天性高气道阻塞综合征、支气管源性囊肿和先天性肺叶气肿 (congenital lobar emphysema, CLE) 等, 是一组气道、肺实质及肺血管发育异常的先天性疾病。其中 CPAM 及 BPS 最常见, 多数患儿于生后 3~6 个月接受手术治疗, 预后良好<sup>[1]</sup>。产前超声检查常采用先天性肺气道畸形体积比 (congenital pulmonary airway malformation-volume ratio, CVR) 评估病变并预测疾病进展。目前多数中心认为孕中期 CVR 大于 1.6 与围产期胎儿不良结局相关<sup>[2-4]</sup>。2019 年 1 月至 2022 年 12 月首都儿科研究所附属儿童医院新生儿外科门诊共接受拟诊 CLMs 胎儿产前咨询 61 例, 其中 12 例于新生儿期出现不同程度呼吸困难, 经手术治疗后预后良好。本研究回顾性分析 12 例 CLMs 患儿临床资料, 探讨 CLMs 患儿的产前诊断特点以及新生儿期手术干预指征。

## 资料与方法

### 一、研究对象

2019 年 1 月至 2022 年 12 月本院共有 61 例拟诊 CLMs 胎儿, 均建档并接受产前咨询。其中 12 例出生后出现不同程度呼吸困难, 经绿色通道转运至本院新生儿外科, 并于新生儿期接受手术治疗。12 例中男 10 例, 女 2 例; 足月儿 9 例, 早产儿 3 例, 最小胎龄 32<sup>+5</sup> 周; 平均出生体重 3 135.42 g, 最低出生体重 2 200 g。手术指征: 新生儿期由于胸腔占位导致呼吸困难, 经积极保守治疗不能缓解症状者。病例纳入标准: ① 产前检查拟诊 CLMs 胎儿, 就诊本院新生儿外科并建档, 接受产前咨询; ② 患儿出生 28 d 内, 在本院实施手术治疗。排除标准: 出生后 3

d 内出现感染, 或因严重心脏结构畸形等其他因素导致新生儿期呼吸困难。

### 二、研究方法

收集并分析 12 例产前拟诊 CLMs 患儿的超声资料, 包括诊断孕周、诊断分型、最大 CVR、末次超声 CVR、孕期干预方式, 以及出生后临床资料, 如呼吸支持、术前处理措施、影像学检查结果 (包括胸部增强 CT)、手术日龄、手术方式、术后呼吸机使用时间、术后并发症、病理结果。

## 结果

### 一、12 例 CLMs 患儿产前诊断情况

12 例患儿均获产前诊断, 其中 CPAM 9 例 (I 型 2 例、II 型 3 例、III 型 4 例), BPS 2 例, CLE 1 例。产前诊断时间: 11 例为孕中期 (孕 20~24 周), 1 例为孕晚期 (孕 37 周)。CPAM 产前超声影像特点: 胸腔内高回声囊性或囊实性肿物, 由肺动脉供血, 肺脏受压, 纵隔移位, 伴胸腔积液、腹腔积液或羊水过多。BPS 产前超声影像特点: 一侧胸腔内边界清晰高回声致密影, 彩色多普勒显示供血来源于主动脉。CLE 产前超声与 CPAM 相似。CVR 最大值为 0.68~5.00。胸/腹腔积液 8 例, 羊水过多 3 例。产前干预方法: 孕中期激素治疗 1 例, 孕晚期羊水穿刺引流 1 例, 瘤体穿刺引流 1 例。产前接受羊水穿刺基因检测 2 例。受超声仪器以及检查医师经验影响, 部分患儿未获得最大 CVR 数值监测, 孕晚期转诊至产前诊断中心完成检测。12 例 CLMs 患儿产前一般资料见表 1。

### 二、12 例 CLMs 患儿出生后情况

12 例患儿出生后出现不同程度呼吸困难, 转运途中予持续高流量吸氧 3 例, 转运呼吸机支持 9 例, 移动暖箱保温, 间断清理气道分泌物, 监测心率及经皮血氧饱和度。患儿术前均不能脱氧, 需呼吸支

表1 12例CLMs患儿产前一般资料

Table 1 Prenatal general profiles of 12 CLMs children

病例序号	产前诊断时间(周)	产前分型	最大超声 CVR (cm <sup>2</sup> )	末次超声 CVR (cm <sup>2</sup> )	胸/腹腔积液	羊水过多	产前干预	激素使用	基因检测
1	24	CPAM II	5.50	2.50	是	是	穿刺引流	是	是
2	34	CPAM III	2.50	1.90	是	/	/	/	/
3	24	CPAM II	3.26	0.90	是	/	/	/	/
4	24	BPS	/	0.91	/	/	/	/	/
5	23	CPAM II	2.00	1.55	是	是	/	/	/
6	24	CPAM III	0.68	0.40	/	/	/	/	是
7	37	CPAM III	/	1.90	/	/	/	/	/
8	24	CPAM III	/	1.26	是	/	/	/	/
9	20	CPAM I	2.50	1.20	/	/	/	/	/
10	21	CPAM I	2.78	1.26	是	是	/	/	/
11	22	BPS	/	2.04	是	/	/	/	/
12	22	CLE	2.50	1.97	是	/	/	/	/

注 CLMs:先天性肺发育畸形; CPAM:先天性肺气道畸形; BPS:支气管隔离肺; CLE:先天性肺叶气肿; CVR:先天性肺气道畸形体积比; /表示无数据或否

持9例。转入后完善超声及胸部增强CT检查,术前诊断CPAM 6例,BPS 4例,CLE 2例。术前合并新生儿呼吸窘迫综合征(neonatal respiratory distress syndrome, NRDS) 1例,予肺表面活性物质(pulmonary surfactant, PS)气管内治疗;持续肺动脉高压(persistent pulmonary hypertension, PPHN) 2例,予一氧化氮(nitrogen monoxide, NO)吸入治疗;患侧张力性气胸2例,予胸腔闭式引流;术前囊肿压迫严重,行穿刺引流1例。见表2。

### 三、12例CLMs患儿手术治疗情况

12例患儿术前无一例肺部感染,排除先天性心脏病、肺动脉高压,且NRDS得到有效控制后,于新

生儿期实施手术,平均手术日龄10d。2例合并张力性气胸于出生后第1、6天手术,7例难以脱离呼吸支持于生后第7天手术,2例拟诊CLE及1例拟诊BPS患儿胸部CT提示占位效应致纵隔移位加重,分别于生后第18、26、14天手术。6例于胸腔镜下手术切除病灶,6例因占位巨大、微创手术操作空间受限而中转开放手术。术后予呼吸支持9例,1例术后出现少量气胸,经保守治疗3周痊愈。所有患儿术后无一例出血、感染、复发等出现。术后病理检查结果:CPAM 6例,BPS 4例,肺间质肿瘤2例。1例术后出现漏斗胸,于3岁时手术。12例CLMs患儿手术情况见表3。典型病例照片见图1至图5。

表2 12例CLMs患儿出生后基本情况

Table 2 Basic postnatal profiles of 12 CLMs children

病例序号	术前呼吸支持	占位大小(cm × cm × cm)	病变部位	术前诊断	术前合并症	术前干预措施
1	高频振荡通气	7 × 8 × 5	右肺中下叶	CPAM	/	囊肿穿刺引流
2	常频压力控制通气	6.8 × 4.7 × 4.8	左肺下叶	CPAM	/	/
3	常频压力控制通气	6.8 × 5.2 × 4.9	右肺上叶中叶	CPAM	/	/
4	持续高流量经鼻吸氧	5 × 3.4 × 3.6	右肺下叶背侧	BPS	/	/
5	持续高流量经鼻吸氧	7 × 4.8 × 3.9	右肺	CLE	/	/
6	双水平气道正区通气	5 × 4 × 6.2	右肺下叶	BPS	/	/
7	常频压力控制通气	6 × 4.6 × 4.5	右肺上叶	CPAM	/	/
8	高频振荡通气	5 × 4 × 4	左肺下叶	BPS	PPHN	NO
9	高频振荡通气	4.5 × 4	右肺上叶下叶	CPAM	气胸	胸腔闭式引流
10	高频振荡通气	5.6 × 4.0 × 3.5	左肺下叶	CPAM	气胸	胸腔闭式引流
11	高频振荡通气	5 × 4 × 6	左肺后	BPS	NRDS/PPHN	PS/NO
12	持续高流量经鼻吸氧	6.6 × 4.6 × 3	左肺上叶	CLE	/	/

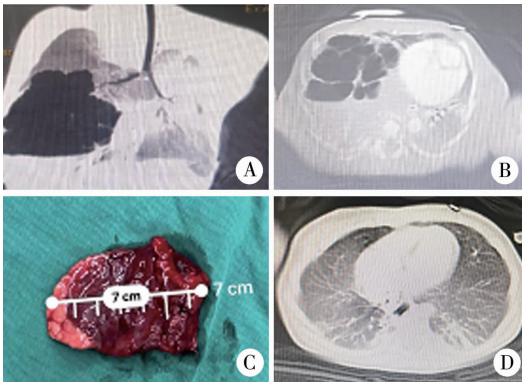
注 CLMs:先天性肺发育畸形; CPAM:先天性肺气道畸形; BPS:支气管隔离肺; CLE:先天性肺叶气肿; PPHN:持续肺动脉高压; NRDS:新生儿呼吸窘迫综合征; “/”表示无数据

表 3 12 例 CLMs 患儿手术治疗情况

Table 3 Surgical treatment status of 12 CLMs children

病例序号	手术日龄(d)	手术方式	切除部位	术后呼吸机支持时间(d)	术后并发症	病理结果
1	5	开胸	右肺下叶	7	/	CPAM II
2	5	开胸	左肺下叶	11	/	肺间质瘤
3	6	胸腔镜	右肺上叶后段	0	/	CPAM III
4	14	胸腔镜	右隔离肺	0	/	BPS
5	18	胸腔镜	右肺中叶、右肺上叶	2	/	CPAM II
6	16	开胸	右肺下叶	8	/	BPS 叶内型
7	5	开胸	右肺上叶	4	/	肺间质瘤
8	11	胸腔镜	左肺下叶	5	/	BPS 叶内型
9	6	开胸	右肺上叶、右肺中叶	2	气胸	CPAM II
10	1	开胸	左肺上叶	9	/	CPAM II
11	7	胸腔镜	左隔离肺	4	/	BPS
12	26	胸腔镜	左肺上叶	0	/	CPAM II

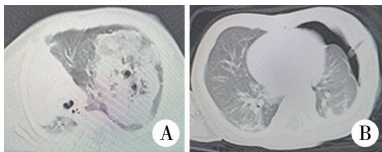
注 CLMs:先天性肺发育畸形; CPAM:先天性肺气道畸形; BPS:支气管隔离肺; “/” 表示无数据或否



注 A:术前 CT; B:术后 CT; C:术后大体病理图

图 1 1 例先天性肺气道畸形患儿手术前后 CT 检查情况及术后大体病理图

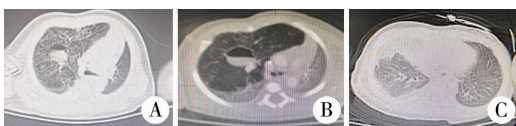Fig.1 Case of CPAM (1A1B preoperative CT,1C gross pathology,1D postoperative CT)



注 A:术前 CT; B:术后 CT

图 2 1 例术前拟诊先天性肺气道畸形、术后病理确诊肺间质肿瘤患儿手术前后 CT 检查情况

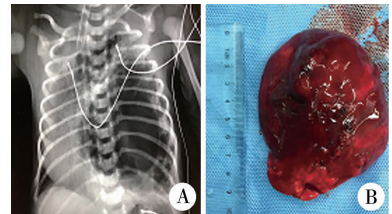
Fig.2 Case 2 of CPAM, postoperative pathological diagnosis of pulmonary interstitial tumor



注 A:出生后第 3 天 CT; B:出生后第 14 天 CT; C:手术后 CT

图 3 1 例术前拟诊先天性肺叶气肿、术后病理确诊先天性肺气道畸形患儿 CT 检查情况

Fig.3 Case 5 of CLE and CPAM was confirmed by postoperative pathology



注 A:术前胸片; B:术后大体病理图

图 4 1 例左肺上叶巨大先天性肺气道畸形合并气胸患儿术前胸片及术后大体病理图

Fig.4 Case 10 of giant CPAM in left upper lung lobe with pneumothorax (4A preoperative chest radiograph,4B gross pathology)

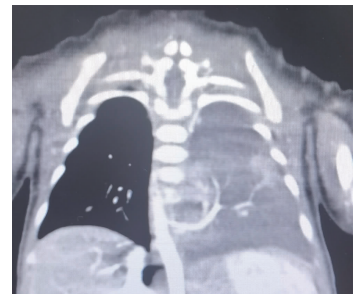


图 5 1 例支气管隔离肺患儿术前 CT 重建图

Fig.5 Case 11 of BPS;preoperative CT reconstruction

## 讨论

先天性肺气道畸形 (CPAM) 及支气管隔离肺 (BPS) 是临床常见的先天性肺发育畸形。多数病例于孕 18 ~ 22 周获得诊断。CPAM 的典型产前超声征象是胸腔内高回声囊性或囊实性肿物, 由肺动脉供血。BPS 表现为边界清晰的高回声致密影, 彩色

多普勒超声显示供血来源于主动脉。越来越多的CPMA及BPS预后良好,但仍有少数并发纵隔移位、胎儿水肿,可能出现宫内或生后死亡<sup>[4]</sup>。目前尚无产前诊断先天性肺发育畸形的围产期管理指南,对于这部分患儿,产前由新生儿外科、产科、影像科、遗传科等多学科团队协作,对畸形的诊断与预后进行评估,确定病情危重程度,制定个性化诊疗方案,生后选择恰当的手术时机尤为重要。

### 一、产前超声CVR的意义

目前在国内外产前超声检查中,广泛使用CVR作为胎儿围产期结局的重要预测因子。CVR计算公式为瘤体长(cm)×宽(cm)×高(cm)×0.523÷胎儿头围(cm)。以往文献报道,当CVR>1.6提示存在“高风险性”因素<sup>[5-6]</sup>。因而临床上很多孕妇被建议引产。近年来研究显示,与胎儿水肿相关的最大CVR为2.25<sup>[7]</sup>。本组12例患儿孕中期最大CVR为0.68~5.00不等。7例最大CVR大于1.6,其中6例大于2.25,而孕期出现胎儿水肿病例仅1例。30周后随孕周增加,CVR不同程度下降,预后良好。我们认为,单纯将CVR作为终止妊娠的单一判断指标并不全面,可能会使部分预后良好的胎儿失去生存机会,其作为胎儿水肿预警较为合理;同时可为分娩时新生儿窒息复苏及新生儿期手术做出预警,提高临床医师风险意识,做好产房内急救准备。由于妊娠期大部分胎儿的CVR随孕周的增长而呈先增长、后降低趋势,不同阶段CVR的风险阈值可能不同<sup>[8]</sup>。当CVR大于1.6而未出现胎儿水肿时,需密切监测随访。

### 二、产前宫内干预时机与方案

在密切监测孕期超声变化的基础上,一旦出现胎儿水肿,宫内干预治疗很有必要。文献报道对于高危CPAM胎儿[CVR>1.6和(或)胎儿水肿]应用类固醇激素可以获得良好预后<sup>[9]</sup>。而对激素治疗失败的胎儿,大囊型囊肿可致胎儿水肿,可予经羊膜穿刺减压或放置胸羊膜分流管。本组有1例产前超声拟诊CPAM经激素治疗效果不明显,于孕30周时瘤体增大至8cm,最大CVR升至5.5,继而出现胎儿水肿(伴胸、腹腔积液,羊水增多),行囊肿穿刺引流、羊水穿刺引流,CVR降至2.5,胎儿水肿得到一定程度缓解,有效延长孕周至32<sup>+5</sup>周,为分娩后手术治疗创造了机会。我们认为,在孕期规律影像学监测中,对囊泡液增加、囊肿体积增大导致胎儿瘤体迅速增长者,行羊膜腔-囊肿穿刺引流效果良好。微囊型更适合激素治疗,而对于大囊型病例

激素治疗效果不明显,瘤体穿刺引流效果更好,这与文献报道相符<sup>[9]</sup>。

### 三、新生儿期手术时机的判断

先天性肺发育畸形新生儿期手术时机通常取决于患儿出生后临床症状<sup>[9]</sup>。本组患儿均于新生儿期出现不同程度呼吸困难。2例因自发性气胸,急诊行开胸肺囊腺瘤切除术。术中证实瘤体为大囊型伴破损造成严重气胸。7例需持续呼吸支持,于生命体征稳定5~10d后手术,3例生后2~3周出现进行性加重的呼吸困难,予手术治疗。我们认为,对于新生儿期瘤体破损造成的张力性气胸,首选胸腔闭式引流缓解症状;对于破损严重、持续引流不能维持生命体征稳定者,应急诊手术抢救生命;对于病灶巨大,压迫心肺需要呼吸支持者,在解除其他导致呼吸困难的病因、生命体征稳定的基础上,应尽早手术治疗。对于新生儿期症状进行性加重,经积极控制感染等症状无缓解,影像学检查纵隔移位加重者,应积极手术治疗。术后病理检查应与先天性大叶性肺气肿鉴别。对于绝大多数新生儿期无症状的BPS,可动态观察、择期手术治疗。如患儿由于占位导致呼吸困难,影像学检查提示滋养血管粗大、病变血供丰富、瘤体增大迅速,建议尽早手术,缓解症状。

### 四、新生儿期呼吸系统合并症的处理

由于CLMs这类疾病孕期可能出现羊水过多致胎儿早产倾向,分娩后需警惕NRDS,及时使用PS,注意与占位压迫所致呼吸困难相鉴别,避免非必要的新生儿期手术。此外,患儿分娩后从胎儿期循环转为新生儿期,可能存在轻重不一的PPHN。我们的经验是监测上下肢经皮氧饱和度的差异,必要时完成超声心动图检查。对于明确存在PPHN者,及早于呼吸机辅助通气下行NO吸入治疗,必要时可口服西地那非,持续静脉泵入瑞莫杜林。待肺动脉高压缓解后,重新评估患儿呼吸情况及胸部占位情况,选择恰当的手术时机。

### 五、对新生儿期无症状者的建议

由于孕晚期CPAM可能自行减小甚至消退,因而产前应持续超声随访<sup>[10]</sup>。亦有文献分析妊娠后期,部分CPAM的超声回声接近正常肺组织,而非真正意义上的消退<sup>[11]</sup>。有研究证明,无症状患儿病理检测仍可以找到急慢性炎症证据<sup>[11]</sup>。对于新生儿期无症状者,我们建议在超声不能确诊的前提下,于生后6周内完成第1次CT检查,明确诊断、分型、病灶范围,于生后3~6个月手术,从而降低术后

并发症发生率。本中心产前咨询 61 例 CLMs 患儿, 49 例新生儿期病情平稳, 1 个月后接受胸部 CT 检查; 45 例月龄 3~6 个月时接受胸腔镜手术治疗, 效果良好。其余 4 例 CT 未发现明显异常。

综上, 随着先天性肺发育不良产前检出率的增加, 产前高质量超声监测可为胎儿期干预时机和方式提供依据, 同时可作为新生儿期手术预警。对于新生儿期出现症状的患儿, 准确识别病因, 正确处理和选择恰当的手术时机、手术方式, 可以获得良好预后。适时的 CT 检查是重要的判断手段。

**利益冲突** 所有作者声明不存在利益冲突

**作者贡献声明** 王莹负责研究的设计、实施和起草文章; 王莹、刘超、李景娜、魏延栋、张艳霞、吴涛负责病例数据收集及分析; 马立霜负责研究实施, 并对文章知识性内容进行审阅

## 参 考 文 献

- [1] Stocker LJ, Wellesley DG, Stanton MP, et al. The increasing incidence of foetal echogenic congenital lung malformations: an observational study [J]. *Prenat Diagn*, 2015, 35 (2): 148-153. DOI:10.1002/pd.4507.
- [2] Kunisaki SM, Saito JM, Fallat ME, et al. Development of a multi-institutional registry for children with operative congenital lung malformations [J]. *J Pediatr Surg*, 2020, 55 (7): 1313-1318. DOI:10.1016/j.jpedsurg.2019.01.058.
- [3] 中华医学会小儿外科学分会普胸外科学组, 中国医疗保健国际交流促进会妇儿医疗保健分会. 先天性肺气道畸形诊疗中国专家共识 (2021 版) [J]. *中华小儿外科杂志*, 2021, 42 (8): 679-687. DOI: 10.3760/cma.j.cn421158-20210112-00021.  
Section of General Thoracic Surgery, Branch of Pediatric Surgery, Chinese Medical Association, Branch of Women and Children's Medical Care, China International Exchange and Promotion Association for Medical and Health Care; National Expert Consensus on Diagnosing & Treating Congenital Pulmonary Airway Malformations in China (Edition 2021) [J]. *Chin J Pediatr Surg*, 2021, 42 (8): 679-687. DOI: 10.3760/cma.j.cn421158-20210112-00021.
- [4] Morini F, Zani A, Conforti A, et al. Current management of con-

genital pulmonary airway malformations; a "European pediatric surgeons' association" survey [J]. *Eur J Pediatr Surg*, 2018, 28 (1): 1-5. DOI:10.1055/s-0037-1604020.

- [5] Shulman R, Sparks TN, Gosnell K, et al. Fetal congenital pulmonary airway malformation: the role of an objective measurement of cardiomeastinal shift [J]. *Am J Perinatol*, 2019, 36 (3): 225-232. DOI:10.1055/s-0038-1669909.
- [6] Stoiber B, Moehrlen U, Kurmanavicius J, et al. Congenital lung lesion: prenatal course, therapy and predictors of perinatal outcome [J]. *Ultraschall Med*, 2017, 38 (2): 158-165. DOI: 10.1055/s-0035-1553261.
- [7] Kunisaki SM, Saito JM, Fallat ME, et al. Fetal risk stratification and outcomes in children with prenatally diagnosed lung malformations: results from a multi-institutional research collaborative [J]. *Ann Surg*, 2022, 276 (5): e622-e630. DOI:10.1097/SLA.0000000000004566.
- [8] Peters NCJ, Hijkoop A, Hermelijn SM, et al. Prediction of postnatal outcome in fetuses with congenital lung malformation: 2-year follow-up study [J]. *Ultrasound Obstet Gynecol*, 2021, 58 (3): 428-438. DOI:10.1002/uog.23542.
- [9] Hegde BN, Tsao K, Hirose S. Management of congenital lung malformations [J]. *Clin Perinatol*, 2022, 49 (4): 907-926. DOI: 10.1016/j.clp.2022.08.003.
- [10] Aziz KB, Jelin AC, Keiser AM, et al. Obstetrician patterns of steroid administration for the prenatal management of congenital pulmonary airway malformations [J]. *J Neonatal Perinatal Med*, 2021, 14 (2): 213-222. DOI:10.3233/NPM-200526.
- [11] Griggs C, Schmaedick M, Gerall C, et al. Vanishing congenital lung malformations: what is the incidence of true regression? [J]. *J Neonatal Perinatal Med*, 2022, 15 (1): 105-111. DOI:10.3233/NPM-210740.

(收稿日期: 2023-06-27)

**本文引用格式:** 王莹, 马立霜, 刘超, 等. 先天性肺发育畸形产前诊断特点及新生儿期手术时机探讨 [J]. *临床小儿外科杂志*, 2023, 22 (8): 512-518. DOI: 10.3760/cma.j.cn101785-202306042-000.

**Citing this article as:** Wang Y, Ma LS, Liu C, et al. Characteristics of prenatal diagnosis of congenital lung developmental malformation and timing of surgery during neonatal period [J]. *J Clin Pediatr Surg*, 2023, 22 (8): 512-518. DOI: 10.3760/cma.j.cn101785-202306042-000.