

中华口腔医学会
团 体 标 准

T/CHSA 010-2022

儿童间隙保持器临床应用专家共识

Expert consensus on the space maintainer in children



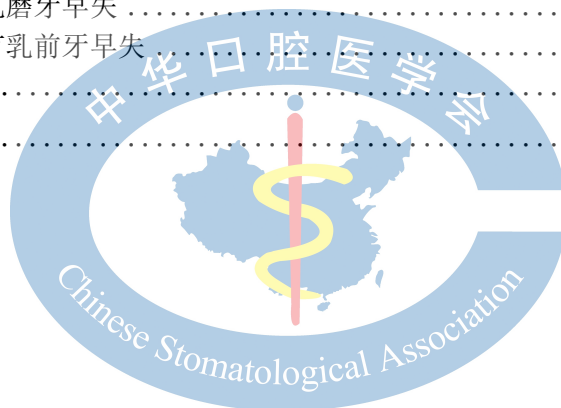2022-01-17 发布

2022-02-01 实施

中华口腔医学会 发布

目 次

前言	II
引言	III
1 范围	1
2 规范性引用文件	1
3 术语和定义	1
4 间隙保持器概述	1
4.1 乳牙早失后的间隙变化	1
4.2 间隙保持的意义	2
4.3 保持间隙需要考虑的有关因素	2
4.4 间隙保持器的分类	2
5 间隙保持器的临床应用	2
5.1 带环或全冠丝圈式间隙保持器	2
5.2 舌弓式间隙保持器	4
5.3 Nance 弓（腭弓）式间隙保持器	4
5.4 可摘式间隙保持器	5
5.5 远中导板式间隙保持器	6
6 各类间隙保持器的选择建议	7
6.1 单颗乳磨牙早失，两侧邻牙存在	7
6.2 单颗第二乳磨牙早失，第一恒磨牙尚未出龈	8
6.3 单颌双侧分别有一颗乳磨牙早失，两侧邻牙存在	8
6.4 单颌两颗及以上乳磨牙早失	8
6.5 乳前牙早失或伴有乳前牙早失	8
6.6 第一恒磨牙早失	9
参考文献	10



前 言

本文件按照GB/T 1.1—2020《标准化工作导则 第1部分：标准化文件的结构和起草规则》的规定起草。

本文件由中华口腔医学会儿童口腔医学专业委员会提出。

本文件由中华口腔医学会归口。

本文件起草单位：空军军医大学口腔医学院、北京大学口腔医学院、四川大学华西口腔医学院、上海交通大学口腔医学院、武汉大学口腔医学院、中山大学光华口腔医学院、同济大学口腔医学院、中国医科大学口腔医学院、首都医科大学口腔医学院、南京医科大学口腔医学院、西安交通大学口腔医学院。

本文件主要起草人：王小竞、吴礼安、轩昆、白玉娣、张彩娣、陈宇江、葛鑫、汪璐璐、张百泽、陈莎莎、王军辉、杜样、王琪、邸天凯、韩欣欣、刘佳佳、姜雨然、卢晓熾、葛立宏、秦满、邹静、汪俊、宋光泰、赵玮、赵玉梅、陈旭，尚佳健、梅予锋、郭青玉。



引 言

牙齿在牙弓中保持正确的位置是多方面因素共同作用的结果。如果这些因素失去平衡，与相邻牙的紧密接触关系就会改变并出现牙齿错位。乳牙过早缺失，将可能影响继承恒牙的正常萌出而造成恒牙排列不齐。恒牙列受影响的程度受儿童乳牙缺失时的年龄、牙列阶段、乳牙缺失的牙位及数目等所影响。乳尖牙或乳磨牙早失后，发生恒牙列错殆畸形的机会比无乳牙早失者高3~4倍。因此，对乳牙进行积极治疗，去除引起儿童牙齿早失的各种因素显得至关重要。儿童牙齿早失后，为了防止邻牙向缺隙部位倾斜和对颌牙伸长，可设计间隙保持器保持早失牙齿的近远中间隙和垂直间隙，促进继承恒牙正常萌出。

众多研究结果表明，间隙保持器的应用可有效防止牙列间隙的丧失，减少错殆畸形的发生^[1-3]。但由于目前国内外尚缺乏儿童间隙保持器的应用规范，使得在实际应用中，临床医生难以把握其适应证，且目前在已经开展这项技术的专业人群中，对儿童间隙保持器的制备标准、戴入步骤、术后维护等也存在标准不一，细节把握不清的问题。在很大程度上限制了这项儿童口腔实用技术在国内的规范化使用，并影响了这项技术的临床成功率。

针对上述情况，中华口腔医学会儿童口腔医学专业委员会召集国内著名医学院校及医院专家对此进行专题讨论，同时借鉴和参考国内外近年来应用儿童间隙保持器的研究成果与诊治经验，最终提出此专家共识，供临床医师参考。



儿童间隙保持器临床应用专家共识

1 范围

本专家共识给出了儿童间隙保持器应用过程中的术语、从儿童间隙保持器应用的临床意义、类型、适应证、操作步骤、术中及术后操作注意事项、术后维护等方面对这项技术进行指导，并针对儿童间隙保持器应用的特殊情况进行说明。

本专家共识适用于中国各级医疗单位的医务人员在牙齿早失时正确、规范地使用间隙保持器。

2 规范性引用文件

本文件没有规范性引用文件。

3 术语和定义

下列术语和定义适用于本文件。

3.1

间隙保持器 space maintainer

是通过维持早失牙间隙以保障牙弓长度的一种口腔装置，能够在不影响患儿正常生长发育的同时，为正常咬合关系的建立提供有利条件。

3.2

带环或全冠丝圈式间隙保持器 band/crown loop space maintainer

是在选择的基牙上装配带环或全冠，在缺失牙处通过弯制的金属丝维持缺隙的近远中距离。

3.3

舌弓式间隙保持器 lingual arch space maintainer

是在下颌两侧第二乳磨牙或第一恒磨牙上固定带环，用不锈钢丝按照牙弓形态弯制舌弓焊接于两侧带环的舌侧，以保持牙弓周长的下颌固定式间隙保持器。

3.4

Nance 弓（腭弓）式间隙保持器 Nance maxillary holding arch space maintainer

是在上颌两侧第二乳磨牙或第一恒磨牙上固定带环，用不锈钢丝按照上腭形态弯制腭弓贴合于腭穹窿处，腭弓前端位于上腭皱襞处，并增加树脂腭盖板，最终将腭弓焊接于两侧带环的舌侧，以保持牙弓周长的上颌固定式间隙保持器。

3.5

可摘式间隙保持器 removable space maintainer

也叫儿童可摘局部义齿，是一种过渡性修复体，通常由基托、固位体及人工牙组成，可在维持早失牙间隙的同时，最大程度恢复患儿的咀嚼功能。

3.6

远中导板式间隙保持器 distal shoe space maintainer

是用第一乳磨牙做基牙，戴入金属预成冠，冠的远中端焊接弯曲导板，插入第二乳磨牙远中根或远颊根牙槽窝内，导板远中部贴合于未萌出的第一恒磨牙近中面，以维持第二乳磨牙早失间隙。

4 间隙保持器概述

4.1 乳牙早失后的间隙变化

乳牙早失后，因邻牙移位，对颌牙伸长，使间隙的近远中径和垂直径变小。乳牙早失时患儿年龄越小，牙列越拥挤，间隙变小的可能性就越大。

乳切牙早失，如果发生在2岁前乳尖牙萌出建立咬合关系前，间隙会缩小；如果发生在2岁后乳尖牙萌出建立咬合关系后，间隙变小或消失的可能性较小^[4]。

乳尖牙早失，乳尖牙牙根常受恒侧切牙萌出时的压迫吸收而过早脱落。间隙极易变小，甚至消失，致使恒尖牙异位萌出。

乳磨牙早失，第二乳磨牙早失发生间隙丧失的情况较第一乳磨牙多见。若第一恒磨牙正在萌出时，乳磨牙早失，间隙很容易缩小或消失。尤其第二乳磨牙早失，间隙变化明显。若乳磨牙早失时，第一恒磨牙已萌出并与对颌牙建立良好的咬合关系，间隙丧失量少^[5]。

4.2 间隙保持的意义

间隙保持是指在乳牙早失的部位戴入间隙保持器，维持早失牙的近远中和垂直间隙，以预防牙弓长度丧失，利于继承恒牙的正常萌出，减少错颌畸形的发生率，部分病例可以避免后期正畸治疗或者降低治疗难度。

4.3 保持间隙需要考虑的有关因素

- 出现间隙丧失的概率，几乎所有乳磨牙早失都会出现牙弓长度缩短。
- 牙齿缺失的时间，间隙丧失出现的时间大多在牙齿缺失后的前 6 个月，且上颌间隙丧失的程度通常大于下颌。
- 患者全身及牙齿的发育阶段，大部分的间隙丧失发生于乳牙早失区域相邻牙主动萌出之时。
- 间隙丧失的程度，上颌第二乳磨牙早失，单个象限的间隙丧失可达 8mm。下颌第二乳磨牙早失，单个象限的间隙丧失可达 4mm。
- 间隙丧失的方向，上颌后部间隙的丧失主要来自于第一恒磨牙的整体近中移位及围绕其腭根的近中腭向旋转，下颌间隙的丧失主要由于第一恒磨牙近中倾斜及缺隙前方牙齿的远中移动和倾斜。
- 继承恒牙萌出时间，当牙根形成 2/3 时牙齿开始萌出，7 岁前乳磨牙早失常使继承恒牙萌出时间延迟，而 7 岁后乳磨牙早失常使继承恒牙萌出时间提前。
- 未萌恒牙上方的覆盖骨量，若骨质已被破坏，即使牙根发育不足，牙齿也可能提前萌出；若覆盖的骨质完好且较厚，则恒牙胚近期内不会萌出。
- 口腔肌肉组织异常，如果颊肌紧张，则下颌乳磨牙或乳尖牙早失的预后欠佳。
- 恒牙先天缺失，需要决定是保存间隙直至能够进行永久修复，还是任间隙自行关闭，后利用正畸治疗实现理想牙齿排列。

4.4 间隙保持器的分类

间隙保持器按照能否自行摘戴分为固定式和活动式两种类型。两类间隙保持器的具体分类以及优缺点见表1。

表1 间隙保持器的分类及优缺点

类型	间隙保持器	优点	缺点
固定式	丝圈式间隙保持器 舌弓式间隙保持器 Nance 弓（腭弓）式间隙保持器 远中导板式间隙保持器	不需取戴 维持间隙近远中径可靠	无咀嚼功能 不能维持间隙垂直径 口腔卫生不易清洁
活动式	可摘式间隙保持器	维持间隙近远中径、垂直径可靠 恢复咀嚼功能 美观、便于发音 预防口腔不良习惯	不合作者效果差 需定期更换及调磨 异物感强

5 间隙保持器的临床应用

5.1 带环或全冠丝圈式间隙保持器

5.1.1 适应证

- 单侧第一乳磨牙早失。
- 第一恒磨牙萌出后，同侧第二乳磨牙早失。

5.1.2 相对禁忌证

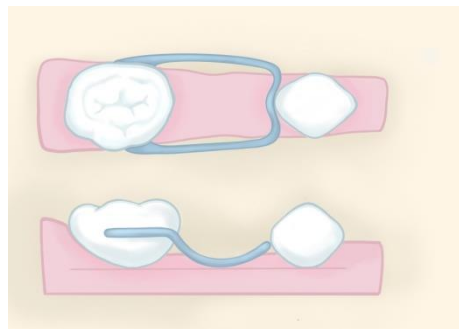
- a) 金属过敏或由于全身疾病需定期行颅脑影像学检查者。
- b) 间隙两侧基牙不稳定（邻近替换或松动）。

5.1.3 基本结构

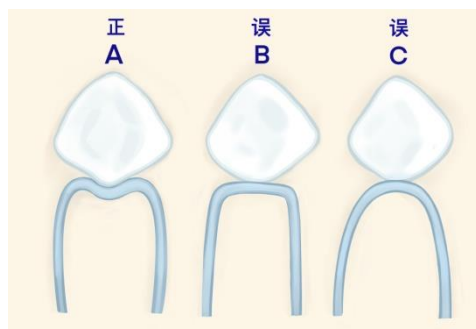
光面带环或金属预成冠 + 丝圈。

5.1.4 操作步骤

- a) 基牙准备：基牙牙体组织完整或已完成充填治疗，在基牙上试带环，带环选择能带入基牙的最小号，必要时要用带环推子等工具压改带环外形使之与基牙相贴合，并调改带环边缘以去除咬合干扰并避免压迫牙龈，带环上边缘位于基牙近远中边缘嵴下 1mm，下边缘平齐龈缘或位于龈上。基牙有大面积龋坏已完成充填治疗或有牙髓根尖周病已完成牙髓治疗后，按照金属预成冠牙体预备要求完成牙体预备，试戴金属预成冠，大小合适，冠边缘位于龈下 0.5~1mm。
- b) 制取印模及灌制石膏模型：带环或金属预成冠佩戴在基牙上，一般采用一次印模法，根据患儿牙弓大小选择合适的 1/4 口印模托盘，常规制取印模，将带环或金属预成冠取下放置在印模内，用蜡固定。灌注石膏工作模型，在石膏模型上将需要拔除的乳牙牙冠削去。
- c) 丝圈外形线设计：在工作模型上设计丝圈位置，丝圈平行于缺牙区牙槽嵴，离开牙龈 1mm，丝圈的颊舌径要比继承恒牙的冠部颊舌径稍宽。丝圈游离端与牙齿接触的位置位于该牙远中面最突起点或此点稍下方，且与该牙远中邻面呈凹凸环抱的面接触而非点接触^[6]。



- a) 丝圈颊舌径比继承恒牙冠部颊舌径稍宽，游离端与牙齿接触位置位于该牙远中面最突起点或此点稍下方



- b) 丝圈游离端与牙齿呈凹凸环抱的面接触而非点接触

图1 丝圈外形线设计

- d) 制作：用 0.9mm 直径的不锈钢合金丝弯制丝圈，固定，包埋，焊接后打磨抛光。
- e) 试戴与粘接：试戴时检查带环或全冠是否密合、有无压迫牙龈，丝圈游离端与邻牙是否有接触、而不产生力的作用，咬合关系是否良好。间隙保持器消毒，口内隔湿、干燥、粘接，粘接完成后再次检查咬合。
- f) 医嘱：每 6 个月定期复诊，若出现损毁、松动、脱落及时就诊，发现继承恒牙萌出时就诊。

- g) 复诊：检查间隙有无缩小。咬合关系是否良好。带环或金属预成冠是否移位、变形、密合。粘接材料是否完好。丝圈是否脱焊、变形，与邻牙接触是否良好，是否压迫黏膜。如存在以上问题，而间隙仍需保持，需重做。检查基牙牙体牙髓牙周是否有病理性改变，基牙是否松动及间隙区继承恒牙萌出情况。
- h) 拆除：继承恒牙萌出后即行拆除。带环丝圈式间隙保持器一旦不需间隙保持，需拆除整个间隙保持器。全冠丝圈式间隙保持器可只磨除金属丝圈，保留金属预成冠至基牙脱落。

5.1.5 注意事项

带环或全冠丝圈式间隙保持器尽量不要跨越多个牙位，因过长的丝圈，其强度不足以抵抗咬合力而易折断。

5.2 舌弓式间隙保持器

5.2.1 适应证

下颌两侧各有第二乳磨牙或第一恒磨牙为基牙，可用于

- a) 乳尖牙早失；
- b) 下颌多颗乳磨牙早失，特别是近期有个别继承恒牙即将萌出仍需保持牙弓长度者^[7]。

5.2.2 相对禁忌证

- a) 金属过敏或由于全身疾病需定期行颅脑影像学检查者。
- b) 下颌恒切牙未萌出，间隙保持器可能阻挡恒牙萌出通道。

5.2.3 基本结构

2个光面带环+舌弓。

5.2.4 操作步骤

- a) 基牙准备：在双侧基牙上试带环（要求同丝圈式间隙保持器）。
- b) 制取印模及灌制石膏模型：带环佩戴在基牙上，一般采用一次印模法，根据患儿牙弓大小选择合适的半口印模托盘，常规制取印模，将带环取下放置在印模内，用蜡固定。灌注石膏工作模型，在石膏模型上将需要拔除的乳牙牙冠削去。
- c) 舌弓外形线设计：在模型上设计舌弓外形线，将舌弓的前方设定在下颌切牙的舌侧，舌弓外形线与下颌切牙舌隆突相接触并远离黏膜 1~1.5mm，且不对下颌切牙产生力量。对于未完全萌出的恒牙，不可人为造成牙齿萌出方向的改变，所以外形线不与该牙齿贴合。为防止牙齿的远中移位，必要时可在缺牙间隙的近中设计支撑卡。
- d) 制作：将 0.9mm 直径的金属丝按照牙弓形态弯制成舌弓，最后焊接于两侧带环的舌侧。
- e) 试戴及粘接：试戴时检查带环是否密合、带环及舌弓是否压迫牙龈，舌弓与下颌切牙舌隆突是否有接触、而不产生力的作用。咬合关系是否良好。间隙保持器消毒，口内隔湿、干燥、粘接，粘接完成后再次检查咬合。
- f) 医嘱：每 6 个月定期复诊，若出现损毁、松动、脱落及时就诊，发现继承恒牙萌出时就诊。
- g) 复诊：检查间隙有无缩小。咬合关系是否良好。带环是否移位、变形、密合。粘接材料是否完好。舌弓是否脱焊、变形，与下颌切牙舌隆突是否接触良好，是否压迫黏膜。如存在以上问题，而间隙仍需保持，需重做。检查基牙牙体牙髓牙周是否有病理性改变，基牙是否松动及间隙区继承恒牙萌出情况。
- h) 拆除：所保持间隙内所有恒牙萌出时。

5.2.5 注意事项

舌弓式间隙保持器通常在下颌恒切牙萌出之后使用，否则会影响下颌恒切牙的正常萌出，或导致其唇向萌出。

5.3 Nance 弓（腭弓）式间隙保持器

5.3.1 适应证

上颌两侧各有第二乳磨牙或第一恒磨牙为基牙时，可用于

- a) 乳尖牙早失；
- b) 上颌多颗乳磨牙早失，特别是近期有个别继承恒牙即将萌出仍需保持牙弓长度者。

5.3.2 相对禁忌证

金属过敏或由于全身疾病需定期行颅脑影像学检查者。

5.3.3 基本结构

光面带环2个 + 腭弓 + 树脂腭盖板。

5.3.4 操作步骤

- a) 基牙准备：在双侧基牙上试带环（要求同丝圈式间隙保持器）。
- b) 制取印模及灌制石膏模型：（要求同舌弓式间隙保持器）。
- c) 腭弓及腭盖板外形线设计：腭侧弧线的前方通过上腭皱襞，在此处的金属丝上放置树脂，制作树脂腭盖板，压在腭盖顶部。
- d) 制作：将 0.9mm 直径的金属丝弯成 Nance 弓，在上腭皱襞的金属丝上放置树脂，制作树脂腭盖板，最后焊接。
- e) 试戴及粘接：试戴时检查带环是否密合、是否压迫牙龈，Nance 弓与树脂腭盖板是否与黏膜贴合，但不产生力的作用。隔湿，干燥，粘接完成后再次检查咬合。
- f) 医嘱：每 6 个月定期复诊，发现恒牙萌出时就诊，若出现损毁、松动、脱落及时就诊。
- g) 复诊：检查间隙有无缩小。带环是否移位、变形、密合。粘接材料是否完好。Nance 弓是否脱焊、变形。Nance 弓及树脂腭盖板与黏膜接触关系是否良好，如存在以上问题，而间隙仍需保持，需重做。检查基牙的牙体牙髓牙周是否有病理性改变，基牙是否松动。间隙区继承恒牙萌出情况。
- h) 拆除：所保持间隙内所有恒牙萌出。

5.3.5 注意事项

细菌和食物残渣容易聚积于树脂腭盖板的下方，且不易清洁，极易导致腭部黏膜发炎，使用时宜特别注意口腔卫生。

5.4 可摘式间隙保持器

5.4.1 适应证

- a) 单颌单侧乳磨牙缺失两颗。
- b) 单颌双侧乳磨牙缺失两颗及以上。
- c) 乳前牙缺失。
- d) 乳磨牙缺失伴乳前牙缺失。

5.4.2 相对禁忌证

- a) 患儿配合度差，无法配合佩戴间隙保持器。
- b) 临近替牙期且患儿由于各种原因无法定期就诊复查。

5.4.3 基本结构

基托 + 固位体 + 人工牙；如基托固位良好，则无需固位体。尤其避免在乳尖牙上使用卡环固位，因为它可影响乳尖牙间宽度的发育。

5.4.4 操作步骤

- a) 制取印模及灌制石膏模型：一般采用一次印模法。根据患儿牙弓大小选择合适的托盘，托盘的不合适之处可使用蜡进行修整，注意做好功能性整塑。对于多数牙缺失的情况，需要制作个别托盘以制取印模。灌注石膏工作模型，确定咬合记录，上颌架^[8]。若该区域新拔除牙齿，则需在拔牙 2 周后取印模。



- b) 设计基托边缘线：原则是唇颊侧不用基托或尽可能小，以免有碍生长发育。若因缺失牙位过多，需加唇颊侧基托固位者，宜考虑基托高度，避免影响牙槽骨正常生长发育。上颌唇侧基托的外形线宜随着年龄的增加做相应的改变：①4岁之前，基托外形线位于牙槽嵴顶到前庭沟距离的1/2以内；②4~5岁，基托外形线位于牙槽嵴顶到前庭沟距离的1/3以内；③5~6岁，基托外形线位于牙槽嵴顶到前庭沟距离的1/4以内。第二乳磨牙或第一恒磨牙近中面的倒凹，给间隙保持器提供了一个较好的固位条件，可利用单臂卡环固位，前牙部位的舌侧基托离开舌面1~2mm，避免前牙移位。
- c) 设计固位体：可摘式间隙保持器原则上不使用固位体，但因牙齿缺失数目及部位、腭部形态和儿童配合程度等的不同，很多情况下仍需要固位体。早失牙两侧存在天然牙时，固位力较好，一般无需固位体，而早失牙位于游离端时，固位力较弱，需要固位体。
临床上常用可摘式间隙保持器的固位体有：①改良式剪头卡②球形卡③单臂卡等。

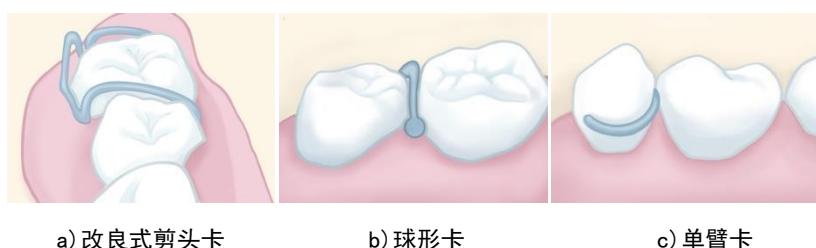


图2 可摘式间隙保持器的常用固位体

在上颌第二乳磨牙或第一恒磨牙可放箭头卡或单臂卡环，在下颌采用单臂卡环。在恒切牙未完全萌出时，尽量避免在尖牙上使用卡环固位，以免影响尖牙区牙弓宽度的增长。下颌两侧乳磨牙缺失，也可不设计卡环，将基托延长至远中基牙的舌侧中部，依靠基托固位。对于咬合紧的患儿在仅存有一个楔状间隙的情况下，使用球形卡较为方便。

- d) 推荐使用无牙根人工乳牙，加工制作可摘式间隙保持器。
- e) 试戴：可摘式间隙保持器就位是否顺利，固位是否良好，是否压迫黏膜，与邻接牙邻面是否紧密接触。咬合关系是否良好，要求后牙与对颌牙接触广泛、稳定、多点接触，前牙轻接触，前牙接触过紧或早接触易造成对颌前牙移位。
- f) 医嘱：交代患儿家长摘戴、清洗及保存方法。需定期复诊，如有不适及时复诊，恒牙萌出及时复诊。可摘式间隙保持器需根据患儿的生长发育情况定期更换。
- g) 复诊：乳牙列期和替牙列期患儿每2~3个月复诊，每隔1~2年拍摄全口牙位曲面体层X线片，检查间隙区继承恒牙的发育状况。并根据恒牙在萌出过程中的实时状况适时调整、磨除修复体相应部分的基托，诱导恒牙萌出到正常位置。必要时更换可摘式间隙保持器。

每次复诊时检查患儿颌面部的发育情况，下颌运动情况，口内余留牙状况。可摘式间隙保持器是否破损、变形，基托与黏膜是否贴合，有无压迫，固位是否良好，如过松则需加衬处理，必要时更换可摘式间隙保持器。检查与邻接牙邻面接触是否紧密。检查间隙保持区域是否有恒牙萌出。

- h) 拆除条件：个别部位恒牙萌出时，则需磨除间隙保持器相应部位基托及义齿，为恒牙萌出提供通道。也可根据口内情况酌情停戴可摘式间隙保持器，更换其他类型间隙保持器。

5.4.5 注意事项

可摘式间隙保持器的基托外形线宜随着年龄的增加做相应的改变，继承恒牙萌出前约8个月，前庭沟底区出现膨隆，随后膨隆逐渐接近牙槽嵴顶，建议随继承恒牙的萌出而磨除部分基托边缘及组织面。可摘式间隙保持器随患儿生长发育，必要时更换。

5.5 远中导板式间隙保持器

5.5.1 适应证

第二乳磨牙无法保留、但第一恒磨牙尚未出龈。

5.5.2 相对禁忌证

- a) 金属过敏或由于全身疾病需定期行颅脑影像学检查者。
- b) 患儿佩戴后出现牙龈、牙周软组织问题者。
- c) 由于各种因素无法定期就诊复查者。

5.5.3 基本结构

金属预成冠 + 远中导板。

5.5.4 操作步骤

- a) 基牙预备：通常将相邻第一乳磨牙作为基牙，按照金属预成冠牙体预备的标准进行基牙预备，试戴金属预成冠。
- b) 制取印模及灌制石膏模型：金属预成冠佩戴在基牙上，一般采用一次印模法，根据患儿牙弓大小选择合适的印模托盘，常规制取上下颌印模，将金属预成冠取下放置在印模内，用蜡固定。灌注石膏工作模型，确定咬合记录，用殆架转移殆关系，根据未拔除第二乳磨牙确定导板长度，确保导板能插入第二乳磨牙远中根或远颊根牙槽窝内，导板远中部贴合于未萌出的第一恒磨牙近中面，在石膏模型上将需要拔除的乳牙牙冠削去。
- c) X线测量：采用平行等长摄影法拍摄，从X线片上测量导板的长度及高度并换算，确保导板远中部伸展到第一恒磨牙外形高点下1~1.5mm。
- d) 设计导板外形线：将导板长度及高度标记在石膏模型上。为防止对颌牙伸长，导板水平部与咬合面平齐，为避免咬合压力，导板水平部尽可能小。导板远中部的远中面，在下颌与第二乳磨牙远中根、在上颌与第二乳磨牙远颊根的形态相似。导板尖端位于未萌出第一恒磨牙近中面外形高点根端方约1~1.5mm处。
- e) 制作：导板可用宽约3.8mm、厚1.3mm的预成腭杆，弯曲成合适的长度和高度，最后焊接于第一乳磨牙的金属预成冠远端。
- f) 试戴及粘接：拔除第二乳磨牙，止血后，试戴远中导板式间隙保持器，再次拍摄根尖片，观察间隙保持器与第一恒磨牙的关系是否合适，必要时可再做调整，合适后再进行粘接。
- g) 医嘱：每6个月定期复诊，若出现损毁、松动、脱落及时就诊，发现第一恒磨牙萌出及时就诊。
- h) 复诊：检查间隙有无缩小。咬合关系是否良好。金属预成冠是否移位、变形、密合。导板是否脱焊、变形及插入黏膜区域是否红肿。可拍摄根尖片检查导板远中部与第一恒磨牙的位置关系是否正常。如存在以上问题，而间隙仍需保持，建议重做。检查基牙牙体牙髓牙周是否有病理性改变，基牙是否松动及第一恒磨牙萌出情况。
- i) 拆除：第一恒磨牙近中部分萌出，可考虑更换可摘式间隙保持器；第一恒磨牙完全萌出后，可更换丝圈式间隙保持器。

5.5.5 注意事项

远中导板式间隙保持器在无法保留的第二乳磨牙拔除前制作，拔除后即刻佩戴。第一恒磨牙萌出后，拆除远中导板式间隙保持器，更换丝圈式间隙保持器。

远中导板式间隙保持器存在潜在性断裂和感染问题，对于存在血液系统疾病、免疫抑制、先天性心脏病、风湿病及糖尿病患者不宜使用，远中导板式间隙保持器在引导第一恒磨牙萌出方面效果明确且经济便捷^[9]。

6 各类间隙保持器的选择建议

6.1 单颗乳磨牙早失，两侧邻牙存在

可分为单颗第一乳磨牙早失或单颗第二乳磨牙早失，两侧邻牙存在。选择丝圈式间隙保持器效果较好^[10]。

建议在无法保留的乳牙拔除前，完成基牙试带环或金属预成冠，取印模，灌注石膏工作模型，随后拔除无法保留的乳牙，拔牙创愈合后复诊，佩戴间隙保持器，可以减少就诊次数。

6.2 单颗第二乳磨牙早失，第一恒磨牙尚未出龈

6.2.1 第二乳磨牙拔除后牙槽窝已经愈合，可选择可摘式间隙保持器。

可摘式间隙保持器基托后缘的确定是难点，其与早失前第二乳磨牙远中面位置一致。

早失第二乳磨牙对侧同名牙位置正常，通过健侧第二乳磨牙远中面向正中线做垂线，测量正中线到第二乳磨牙远中长度，即是缺失牙侧基板后缘适当位置。

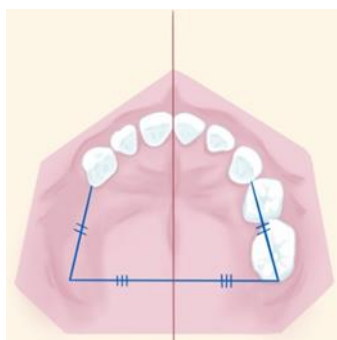


图3 基托后缘位置确定

缺失第二乳磨牙对颌同名牙处于正常位置，利用末端平面关系多为垂直型确定。

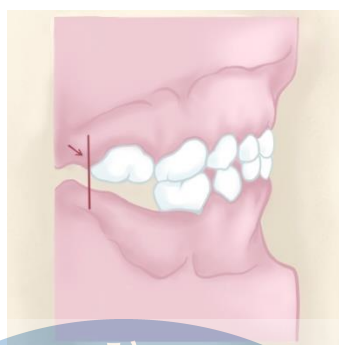


图4 基托后缘位置确定

6.2.2 第二乳磨牙拔除后伤口未愈合或未拔除，可选择远中导板式间隙保持器。

一般适用于5岁以上患儿，若年龄太小，远中导板式间隙保持器使用时间过长，易引起局部感染，且导板下沉倾斜无法保持间隙。

6.3 单颌双侧分别有一颗乳磨牙早失，两侧邻牙存在

下颌恒切牙未萌出而双侧乳磨牙区各有一颗乳磨牙早失需要进行间隙保持，分别在两侧放置丝圈式间隙保持器效果较好。下颌恒切牙萌出之后而双侧乳磨牙区各有一颗乳磨牙早失需要进行间隙保持，舌弓式间隙保持器比双侧分别放置丝圈式间隙保持器对于间隙的维持及牙弓长度的保持效果更好。

上颌双侧乳磨牙区各有一颗乳磨牙早失需要进行间隙保持，Nance弓式间隙保持器及双侧分别放置丝圈式间隙保持器均可，但Nance弓式间隙保持器对于间隙的维持及牙弓长度的保持效果更好。

单颌双侧乳磨牙区各有一颗乳磨牙早失也可采用可摘式间隙保持器。

6.4 单颌两颗及以上乳磨牙早失

乳牙列期单颌两颗及以上乳磨牙早失时，多使用可摘式间隙保持器，恢复咀嚼功能。

替牙列期单颌两颗及以上乳磨牙早失时，可摘式、舌弓式或Nance弓式三者均可使用，但继承恒牙即将于1年内萌出者，因可摘式间隙保持器随继承恒牙的萌出需不断调磨，多采用舌弓式或Nance弓间隙保持器。

6.5 乳前牙早失或伴有乳前牙早失

乳切牙早失，由于恒切牙均比乳切牙大，在颌骨的发育过程中，前牙区牙槽骨增长显著，以容纳恒切牙。所以，乳切牙早失，间隙变小或消失的可能性较小。为恢复美观与发音，预防口腔不良习惯，可使用可摘式间隙保持器。

仅有乳尖牙早失时，也可使用舌弓式或Nance弓式间隙保持器。

6.6 第一恒磨牙早失

如果第一恒磨牙在第二恒磨牙萌出前缺失，拍摄X线片观察第三恒磨牙形态是否正常，如果患侧第三恒磨牙发育不理想，可进行间隙保持，等待进行义齿修复。若第三恒磨牙形态正常，可任第二恒磨牙近中移位配合正畸牵引等关闭间隙^[11]。

如果第一恒磨牙在第二恒磨牙萌出后缺失，需对患儿进行正畸学评估，决定是否进行间隙保持。也可通过自体牙移植将第三恒磨牙移至第一恒磨牙位置处^[12]。



参 考 文 献

- [1] Dental space maintainers for the management of premature loss of deciduous molars: a review of the clinical effectiveness, cost-effectiveness and guidelines[M]. Ottawa (ON): Canadian Agency for Drugs and Technologies in Health, 2016.
- [2] TR Moore, DB Kennedy. Bilateral space maintainers: a 7-year retrospective study from private practice[J]. *Pediatr Dent*, 2006, 28(6): 499-505.
- [3] V Vinothini, A Sanguida, A Selvabalaji, et al. Functional band and loop space maintainers in children[J]. *Case Rep Dent*, 2019, 2019: 4312049.
- [4] 葛力宏, 邹静, 秦满. 儿童口腔医学: 第5版[M]. 北京: 人民卫生出版社, 2020.
- [5] 秦满, 王小竞, 邹静, 等. 麦克唐纳-埃弗里儿童青少年口腔医学: 第10版[M]. 北京: 北京大学医学出版社, 2018.
- [6] 王小竞, 葛鑫, 王勇. 乳牙列期咬合诱导[M]. 西安: 世界图书出版公司, 2015.
- [7] A Viglianisi. Effects of lingual arch used as space maintainer on mandibular arch dimension: a systematic review[J]. *Am J Orthod Dentofacial Orthop*, 2010, 138(4): 382.e1-382.e4.
- [8] 赵钦民, 周永胜, 陈吉华. 口腔修复学: 第8版[M]. 北京: 人民卫生出版社, 2020.
- [9] WA Brill. The distal shoe space maintainer chairside fabrication and clinical performance[J]. *Pediatr Dent*, 2002, 24(6): 561-565.
- [10] AJ Ahmad, S Parekh, PF Ashley. Methods of space maintenance for premature loss of a primary molar: a review[J]. *Eur Arch Paediatr Dent*, 2018, 19(5): 311-320.
- [11] SA Alexander, M Askari, P Lewis. The premature loss of primary first molars: Space loss to molar occlusal relationships and facial patterns[J]. *Angle Orthod*, 2015, 85(2): 218-223.
- [12] K Waldon, S K Barber, R J Spencer, et al. Indications for the use of auto-transplantation of teeth in the child and adolescent[J]. *Eur Arch Paediatr Dent*, 2012, 13(4): 210-216.

