姓名：张创为
单位：北京大学口腔医院・牙周科

多学科联合治疗重度牙周炎合并上前牙错𬌗畸形

张创为[1a]，胡文杰[1a]，胡炜[1b]，张豪[1c]，梁凌智[1a]
1.北京大学口腔医学院·口腔医院 a牙周科，b正畸科，c修复科
2.杭州艾维医疗投资管理有限公司古墩路口腔门诊部

前言

重度牙周炎患者因为牙周支持组织破坏，牙槽骨吸收，容易出现病理性牙移位。在前牙区常表现为上前牙扇形移位，覆盖加深。本文展示了1例通过牙周、正畸、修复多学科联合治疗重度牙周炎合并上前牙前突复杂病例的诊疗经过。

病例资料

基本信息：53岁，男性
主诉：上前牙松动移位5年
全身情况：否认系统性疾病，吸烟30余年，5支/日。
临床检查：

- 11松动II°，唇倾明显，邻面及腭侧PD：7-10mm，探诊溢脓。
- 21不松动，唇倾，邻面PD：5-10mm，探诊溢脓。
- 31松动II°，邻面及舌侧PD：7-10mm，探诊溢脓。
- 41松动I°-，邻面及腭侧PD：5-10mm，探诊溢脓。
- 患者面部基本对称，双侧颞下颌关节未见异常，开唇露齿，右上唇可见皲裂。前牙深覆𬌗、深覆盖。17/47，25/35正锁𬌗。双侧磨牙关系基本正中。

根尖片示：11远中、31近远中、41近中牙槽骨水平吸收至根尖1/3；11近中、21远中、41远中牙槽骨水平吸收占根长1/2到2/3。
诊断：慢性牙周炎　错𬌗畸形

治疗计划

1、控制牙周炎症，恢复健康；
2、改善前牙覆𬌗覆盖及后牙咬合关系：11 21 31 41牙周组织破坏严重，松动明显，长期预后差且牵引移动的风险大，相继作为减数牙拔除创造内收间隙；
3、重建前牙功能美观：正畸治疗关闭间隙，而12 22外形与11 21差异较大，因此通过修复治疗改变12 22外形，模拟上中切牙的外形，恢复切咬功能，改善美观。
4、改善在治疗过程中出现的前牙美学问题：牙冠延长术+临时冠修复后，12 22间龈乳头缺陷，粉色美学效果不佳，通过不断调改临时冠诱导软组织成形，重建缺陷龈乳头，改善“黑三角”问题。

讨论

重度牙周炎导致上前牙扇形移位，是临床处置的难点。本病例在积极控制牙周炎症的前提下，通过牙周、正畸、修复多学科合理的治疗设计，完成了重度牙周炎合并上前牙前突的功能重建与一定的美观再现，以正畸关闭间隙和修复改形的方法解决前牙拔除后的缺牙问题，为不便直接修复的类似病例提供了一条可行的思路。另外通过牙冠的改形、临时冠的诱导改善了“黑三角”，且在治疗完成后6年维持稳定，对“黑三角”的治疗提供了一定的临床实践经验。

围绕主诉牙的治疗过程及随访结果

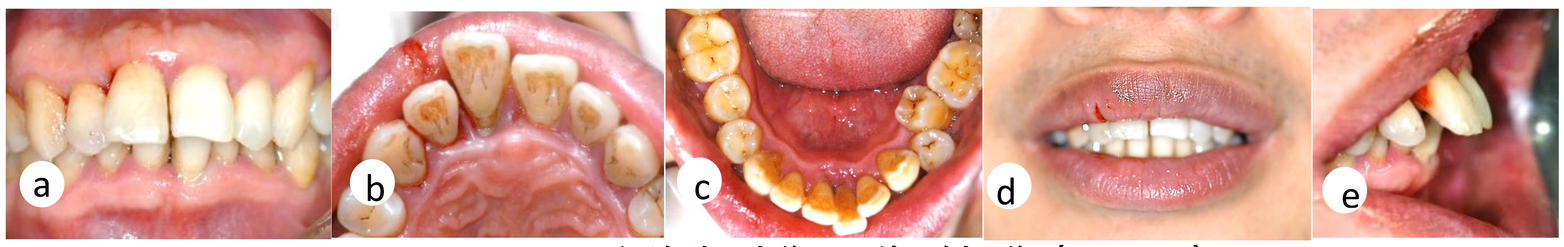

图1 初诊时口内像及口外正侧面像（2005-05）

a前牙口内像；b上前牙腭侧；c下前牙区腭侧；d 患者静息正面像，可见开唇露齿；e前牙区咬合像，可见深覆盖

图2 初诊时上下中切牙根尖片

PD：探诊深度；BI：出血指数；B：颊侧；L：舌侧

图3 牙周基础治疗前牙周检查表

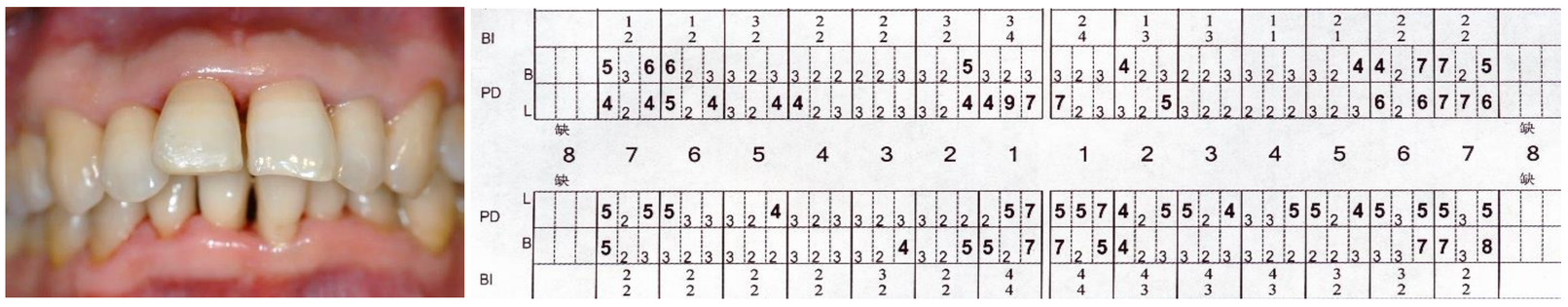

图4 牙周基础治疗后8周复查（2005-10）

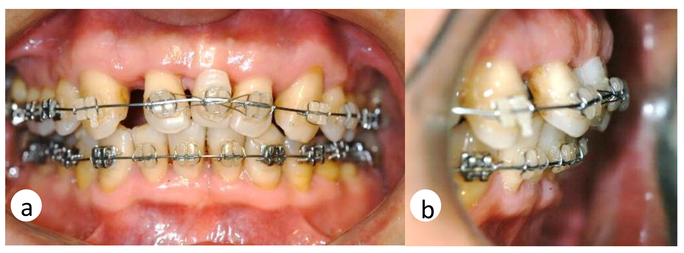

图5 正畸治疗第12个月（2006-11）

a前牙区正面观，可见12 22间人工牙
b上前牙区咬合像，覆盖减轻

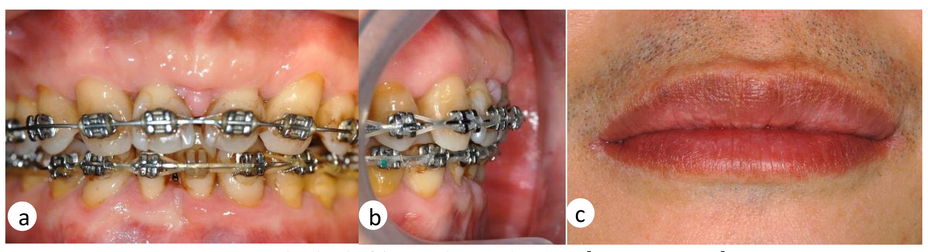

图6 正畸治疗第48个月完成（2009-11）

a前牙区正面观，可见间隙已关闭；b前牙区咬合像，覆盖正常；c患者静息正面像，开唇露齿已纠正

图7 前牙美学修复(2010-11)

12 22牙冠改形，制作临时冠

图8 行12 22牙冠延长术改善龈缘曲线

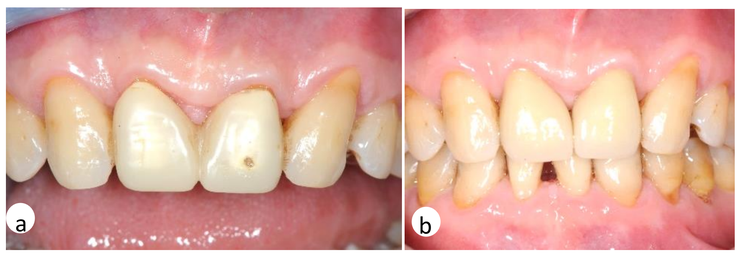

图9 最终修复，改善“粉白美学”效果

a 定期调改临时冠，诱导12 22间龈乳头塑形，18个月后，可见12 22间“黑三角”基本消失，但三维略欠丰满；
b 完成全瓷冠修复（2012-05）

图10 6年随访，效果稳定

a 患者静息正面像　b 前牙侧面咬合像
（从左往右分别是初诊治疗前、牙周基础治疗并正畸治疗结束、牙冠延长术后、修复后6年）
c 修复后6年，龈乳头维持稳定，患者对治疗效果满意。